Aus der Kgl. Universitäts-Augenklinik München.
(Geheimrat Professor Dr. Eversbusch.)

Ueber eine interessante Veränderung des Nervus opticus.

■ ■ ■

INAUGURAL-DISSERTATION

zur

Erlangung der Doktorwürde

ACAD. LUGD. BAT. BIBL.

in der

gesamten Medizin

verfasst und einer

hohen medizinischen Fakultät

der

Kgl. Bayer. Ludwig-Maximilians-Universität zu München

vorgelegt von

Ernst Windesheim
aus Erfurt.

■ ■ ■

München 1912
RUDOLPH MÜLLER & STEINICKE

Gedruckt mit Genehmigung der medizinischen Fakultät der Universität München.

Referent: Herr Geheimrat Professor Dr. Eversbusch.

Meiner Mutter!

Digitized by the Internet Archive
in 2026

https://archive.org/details/IA41548303_0170

Im Dezember 1910 kam in das Ambulatorium der hiesigen Universitätsaugenklinik der Vergolder W. mit der Bitte, ihm für das linke Auge ein Glas zu verordnen. Auf dem rechten Auge, so gab er an, sei er hochgradig schwachsichtig.

Anamnese: Von dem 48jährigen Mann ist in Bezug auf seine Geburt nichts zu erfahren; insbesondere vermag er nicht zu sagen, ob er mit der Zange entbunden wurde oder nicht. Seine Mutter starb an Typhus abdominalis, sein Vater an Altersschwäche. Seine Frau und drei Kinder sind gesund. Er selbst will niemals ernstlich krank gewesen sein. Daß er auf dem rechten Auge nur äußerst mangelhaft sieht, hat er erst im Alter von 20 Jahren, als er mit einem Gewehre zielte, bemerkt. Er glaubt aber sicher, daß die Sehstörung schon seit seiner Geburt besteht, da ihm eine plötzliche oder allmähliche Verschlechterung des Sehvermögens nicht aufgefallen ist.

Allgemeinstatus: Die inneren Organe des ziemlich frisch und kräftig aussehenden Mannes weisen keine Besonderheiten auf. Im Harn ist weder Eiweiß noch Zucker festzustellen.

Augenbefund: Die Untersuchung der Augen ergibt folgenden Befund: Das linke Auge hat volle Sehschärfe, sein Gesichtsfeld ist normal. Die Conjunctiva tarsi ist leicht gerötet und geschwellt, die wenig injizierte Conjunctiva bulbi weist eine Pinguecula auf.

Die Hornhaut ist klar, die Vorderkammer mitteltief, die Iris scharf gezeichnet; ihre Farbe bietet nichts Außergewöhnliches. Die 3 mm weite, runde Pupille reagiert prompt auf Lichteinfall und Konvergenz. Linse und Glaskörper sind klar, der Augengrund ist ohne besondere Merkmale, die Pupille des Sehnerven ist schwach rötlich gefärbt und scharf umrissen. Die Gefäße sind regelrecht gefüllt.

Mit dem rechten Auge, das ein wenig konvergent steht, nimmt der Patient Handbewegungen undeutlich in knapp 1 m Entfernung wahr.

Die objektive Untersuchung ergibt eine Hyperopie von 1.0 D. und einen Astigmatismus perversus von 0.5 D., welch letzteren die Untersuchung mit dem Javal'schen Ophthalmometer bestätigt. Wie links weist die Conjunctiva Reizerscheinungen auf; eine Pinguecula ist ebenfalls vorhanden.

Cornea, Vorderkammer und Iris verhalten sich wie die des linken Auges. Die 3 mm weite, runde Pupille verharrt in amaurotischer Starre.

In der Linse fallen, wenn Pat. nach unten und innen sieht, zwei sektorenförmige Trübungen auf, und auch im Glaskörper sind einige feinfadige, flottierende Trübungen wahrzunehmen.

An der Stelle der Sehnervenpapille — cf. Abbildung 1 — findet sich eine fingerförmig gekrümmte Pigmentierung von schätzungsweise etwa $^3/_4$ der gewöhnlichen Papillenlänge und ein Viertel der gewöhnlichen Breite. Sie ist scharf umrissen von einer weißlichen Partie, die etwa halb so breit ist und strahlenartig divergierend zur Peripherie weißlich-schwärzliche Fortsätze entsendet. Nach unten und innen zeigt sich eine schräg verlaufende Pigmentierung, die ungefähr die doppelte Größe des fingerförmigen Gebildes hat. Mit diesem zusammen bildet sie ungefähr die Form eines Hakens. Wo die beiden zusammentreffen, wird die Pigmentierung überbrückt von einer präretinalen Bindegewebsfalte. Oben und innen von der eben beschriebenen Pigmentierung weist die Netzhaut eine Veränderung auf, die sich teils in Pigmentierung, teils in weißen Flecken kennzeichnet, und zwar dergestalt, daß in der nasalen Partie die Pigmentierung, in der temporalen die weißen Flecken überwiegen. Diese Partie hat etwa die zweifache Ausdehnung von der zuerst beschriebenen.

Von ihr nach nasal, ungefähr in der Gegend des äußeren Viertels zwischen Papille und Macula, senkrecht aufsteigend bis zur Vena superior, bemerkt man eine Zone pigmentierter und weißer Herde. Hier haben die weißen Herde leichten Fettglanz und verhalten sich ungefähr so wie jene, die man bei der Retinitis circinata anzutreffen gewohnt ist. Sie wechseln in ihrer Größe von der feinen bis zur groben Punktform und zeigen meist einen leicht pigmentierten Rand.

Die Gefäße sind in ihrem Anfangsteile von der beschriebenen Bildung überlagert; sie lassen sich nicht bis zu einem Punkt verfolgen, wenn man sie auch im aufrechten Bilde bis zur Mitte des Hakens verfolgen zu können wähnt und an der stärkeren Rötung den Hilus der Gefäße zu erkennen glaubt. Da, wo die Gefäße unter der sie deckenden Bildung hervortreten, sind sie leicht geschlängelt; besonders fällt dies bei der Arteria superior auf, die korkzieherartig gewunden ist.

Häufig sind die Gefäße, so namentlich die Vena nasalis, von Bindegewebszügen begleitet, die sie gewissermaßen einscheiden.

Nach oben und innen findet sich etwa in Papillenbreite vom beschriebenen Herd eine Abgrenzung durch eine stark reflektierende, wellig gebogene Linie.

Wenden wir uns der Frage zu, welcher Gruppe von Anomalitäten des Augenhintergrundes dieser Befund anzu-

gliedern ist, so sind es drei Bilder, die in Betracht kommen, nämlich markhaltige Nervenfasern, Avulsio nervi optici und Retinitis proliferans. Bei den markhaltigen Nervenfasern findet sich die Papille in der Art verändert, daß in der Mehrzahl der Fälle sie selbst frei ist, während von ihrem Rande aus man die Fasern als weiße Stränge zur Peripherie hin ausstrahlen sieht. Bisweilen sind sie auch an beliebigen Stellen des Fundus beobachtet worden, wie z. B. von Shoemaker und von Recklinghausen, jedoch sind auch Fälle bekannt, bei denen die Papille selbst von den Fasern überlagert war.

Von diesen ähnelt relativ am meisten dem vorliegenden ein Fall von Mayenweg. Die Stelle der Papille war von einem in der Vertikalen ca. 3 Papillendurchmesser, in der Horizontalen 2 Papillendurchmesser breiten, gelblichweißen Fleck eingenommen, in dessen Mitte eine Partie von graurötlicher Farbe zu unterscheiden war. Die Gefäßpforte und zum größten Teile auch die Gefäße waren von graulichem Gewebe bedeckt. Im übrigen war der ganze Fundus von graugelben oder weißen, dicht pigmentierten Flecken durchsetzt.

In einem anderen Fall von Mayenweg und einem ähnlichen Blascheck's war die Papille bis auf einen schmalen Streifen von markhaltigen Fasern überlagert, ebenso die Gefäße, von denen man in der Papillenmitte nur ein kurzes Stück sah.

Völlig verdeckt waren die Gefäße im Falle Gilbert's, der auf der ganzen Papille und in ihrer Umgebung ein weiß glänzendes Gebilde markhaltiger Fasern bemerkte.

An dieser Stelle möchte ich den Fall Eversbusch's erwähnen, der, neben ausgedehnter Markfaserbildung nach der Peripherie zu, völlige Verlagerung der Sehnervenscheibe durch Gewebe aufwies, welches Eversbusch als das Ergebnis einer intrauterinen Entwicklungsstörung des Sehnerveneintrittes ansah.

Anschließend sei ein weiterer Befund, den Eversbusch erheben konnte, gleich hier mitgeteilt. Er fand nämlich bei dem Auge eines Patienten in der Nähe der nasalen unteren Begrenzung des Sehnerven-Querschnittes einen ziemlich scharf begrenzten, leicht bogenförmig verlaufenden, weißlich aussehenden Streifen, der sich bei genauer Untersuchung als eine Veränderung in Retina und Papille in deren dem Glaskörper zugelegenen Grenzschichten erwies. Temporal umsäumten die Papille herdweise Anhäufungen schwärzlichen Pigmentes. Das äußere Drittel der Papille war normal, die medialen zwei Drittel, sowie ein nach oben medial und unten anstoßender Netzhautbezirk zeigten sich von einem hauchartigen Schleier überzogen. Die Gefäße im Bezirk des Schleiers waren blaß, ebenso präsentierte sich die Sehnervenumrandung weniger prägnant.

Während in dem ersten eben referierten Fall Eversbusch's sicher markhaltige Nervenfasern eine Rolle spielten, ist dieses

nicht der Fall bei der zweiten Beobachtung. Hier handelte es sich offenbar um eine stärkere Ausbildung des in der physiologischen Excavation gelegenen Bindegewebes (Bindegewebsmeniscus [Kuhnt]) und vielleicht auch der Limitans interna.

Einen ähnlichen Befund konnte Fuchs in drei Fällen erheben. Der mittlere Papillenteil war nämlich jedesmal durch einen hellglänzenden weißen Fleck verdeckt, der nach oben und unten die Papillengrenzen wenig überragte. Die großen Gefäße waren nur andeutungsweise wahrnehmbar. Den Fleck spricht Fuchs für einen zarten Bindegewebsschleier an, der entweder der Papille unmittelbar aufliege, oder im Glaskörper in kürzester Distanz suspendiert sei.

Die in der Literatur beschriebenen Fälle von markhaltigen Nervenfasern sind vielleicht nicht alle als solche aufzufassen, sondern z. T. in dem Sinne zu deuten, wie Eversbusch seine beiden Fälle erklärte. Es dürfte sich nämlich entweder um hypertrophisches oder organisiertes Bindegewebe handeln.

Im Vorübergehen möchte ich an dieser Stelle einen Fall von Amblyopia congenita erwähnen, der ein Augenspiegelbild darbot, das mit größter Wahrscheinlichkeit auf eine präpapillare Bindegewebsmembran zurückgeführt werden kann.

Der achtjährige Knabe J. H. hat auf dem linken Auge $^6/_8$ centrale Sehschärfe, corrigierbar durch Convex 1,0 D auf $^6/_{7,5}$; N_1. 6—38 cm. Mit dem rechten Auge sieht Patient Finger in 30 cm Entfernung, s. c., N 13 wird nicht erkannt. Ophthalmometerbefund: R $\pm$ 1,0, L. $\pm$ 1,5, bds. Achse senkrecht.

Die Untersuchung mit dem Augenspiegel ergibt auf dem rechten Auge folgendes: (Abbild. 2.)

Im umgekehrten Bilde sieht man nach oben innen, zu beiden Seiten des Ramus temp. inf. ein im wesentlichen graugetöntes Gewebe vom temporalen Papillendrittel auf die Netzhaut ziehen und sich hier unterhalb der Fortsetzung des Gefäßes fächerförmig ausstrahlend verlieren. Ein noch ausgedehnterer, breiter Zug eines gleichgefärbten Gewebes ist im umgekehrten Bilde unten innen in Begleitung der Arterien und Venen zu bemerken, der ebenfalls in die Netzhaut zieht und sich langsam kurz vor der Maculagegend verliert.

Doch wenden wir uns nunmehr der Betrachtung jener Verletzungen des Sehnerven zu, die unter der Bezeichnung „Avulsio nervi optici" in der Literatur beschrieben sind.

Was die Entstehungsweise dieser Verletzung anlangt, so glaubt Salzmann zwei Formen unterscheiden zu können. Einmal soll ein stabförmiger Körper den Sehnerven von vorn eindringend direkt zu treffen vermögen, zum anderen soll eine von der Seite kommende Revolverkugel die Gewebe auseinanderzusprengen und so das Sehnerventrauma indirekt zuwege zu bringen imstande sein.

Eine dritte Möglichkeit nimmt Hesse an. Er meint, es könne durch Kompression der Orbita der Bulbus nach vorn gedrängt, und dadurch der Sehnerv gedehnt und schließlich zerrissen werden. Es wäre wohl denkbar, daß ein solcher Vorgang auch während des Geburtsaktes sich abspielte. Eine Kompression der Orbita im Sinne Hesse's könnte sowohl beim Durchtritt des Fötus durch ein verengtes Becken (Sidler-Hughenin) wie auch durch Anlegen einer Zange (Birch-Hirschfeld) hervorgerufen, und so der Sehnerv abgerissen oder mindestens verletzt werden.

Birch-Hirschfeld weist noch besonders darauf hin, daß eine Verengerung der Orbita infolge ihrer dem Neugeborenen eigenen Form — ihr Frontalschnitt zeigt die Form eines langgestreckten Ovals beim Neugeborenen, beim Erwachsenen die eines Kreises — bei dem Neugeborenen eine stärkere Einwirkung auf den Bulbus haben muß, als beim Erwachsenen.

Die Mehrzahl der Autoren, die ich in diesem Abschnitt anführen möchte, sah die Papillengegend von neugebildeten Massen überlagert.

Unter einer solchen z. T. tiefschwarzen, z. T. hellweißen Masse mit pigmentierten Rändern verschwand die Papille bei Goldzieher's Patienten. Die Pigmentherde bedeckte eine zarte Bindegewebsmembran schleierartig.

Eine gelblich gefärbte, weiche Bindegewebsmembran an der Sehnervenstelle sah auch Pagenstecher an einem nach einem Kuhhornstoß enucleierten Auge.

Nicolai fand $2^1/_2$ Jahre nach einem Schläfenschuß einen grünweißen, bis zur Macula reichenden bindegewebigen Fleck, an dessen Rand schwarze Pigmentmassen eingelagert waren.

Aehnliche Pigmentanhäufungen um einen glänzend weiß reflektierenden Herd auf der Papille stellte Genth $4^1/_2$ Jahre nach einer Verletzung mit einem spitzen Gegenstand fest.

Pigmentflecken vor der Papille selbst bemerkte Scheidemann beim ersten seiner vier Fälle von Augenverletzungen durch Schläfenschüsse. Dazu kam noch oberhalb des Zentrums eine sichelförmige, bläulichweiße Narbe. Im zweiten Fall sah er an Stelle der Papille eine bläuliche, vorspringende Bindegewebsmasse mit Pigmentierung in der Umgebung. Eine ähnliche in den Glaskörper einsprossende Bindegewebsmembran war auch im dritten Fall vorhanden, den außerdem ein die Papille umgebender Bindegewebsring mit pigmentiertem Rande auszeichnete. Im letzten Fall nahmen bindegewebige Narbenmassen den oberen Teil des Augengrundes ein, hinter denen stellenweise schwarzgraue Pigmentierungen eingelagert waren.

Hesse fand in der Papillengegend — der Patient war 20 Jahre früher schwer gestürzt — eine „graue Scheibe" von fünf-

facher Papillengröße, deren Ränder teilweise mit Pigment eingefaßt waren.

Eine ebenfalls von einer pigmentierten Zone umrahmte bläulich-graue Stelle wies die Macularegion nach einem Stoß mit einem Billardqueue bei Schliephake's Patienten auf. Die Papille war durch einen unregelmäßig gestalteten, weißbläulichen Fleck ersetzt.

Nicht so ausgesprochen war die Veränderung in Treitel's Fall. Hier war die Gegend des Sehnerveneintrittes nur diffus schwachgrau getrübt, während wieder in Nürnberger's Fällen die Papille zum größten Teil von weißen Falten bedeckt war. Zu diesem kamen einmal unregelmäßige, weiße, pigmentierte Flecken in der Maculagegend hinzu.

Ohne Auflagerungen sahen nur Köhler und Hirschberg die Papille. Ersterer stellte am Orte der Macula einen viereckigen, hellen Herd und im Augengrund verstreut verschiedengroße, weißgraue, teilweise von Pigmentschollen umgebene Flecken fest. Letzterer fand neben der blassen Papille einzelne bindegewebsartige Streifen, berichtete aber gleichzeitig über einen anderen Fall, bei dem die Papille von ausgedehnten weißen Bindegewebsmassen mit Pigmentschollen in der Umgebung bedeckt war.

Die hier noch folgenden drei Befunde zeigen gemeinsam eine Uebereinstimmung mit dem Symptomenkomplex der Retinitis proliferans.

Birch-Hirschfeld beobachtete, daß 13 Tage nach einem Heugabelstich die blaugraue Papille von weißen Punkten und Streifen umgeben war. Vom temporalen Papillenrande bis temporalwärts von der Macula erstreckte sich eine nach oben und unten zu bogenförmig begrenzte, intensiv graue Trübung, während sich am unteren Rande Pigmentherde zeigten.

Im ersten Falle Schmid's hatte sich 3 Wochen nach der Verletzung eine grau-weiße Masse in der Gegend des Sehnerveneintrittes gebildet, die in den Glaskörper hineinragte. An einzelnen Punkten dieser Bildung, die Schmid für Fibringerinnsel hält, waren kleine Blutungen vorhanden. Die Macula und ihr Umkreis waren von einer hellgrauen Trübung eingenommen. $1^1/_2$ Jahre später zog über die atrophische Papille ein weißer Strang, und um diese herum fanden sich Anhäufungen von Pigment mit weißen Stellen dazwischen.

Im anderen Falle Schmid's fielen ausgedehnte weiße Massen auf, die von der Umgebung der Macula bis über die Papille reichten. Die Lage der letzteren war nur nach dem Verlauf größerer Gefäße zu vermuten. Die weißen Gebilde waren stellenweise von schwarzen umlagert, während im unteren Retinaabschnitte weiße Streifen zu bemerken waren.

Das dritte der für unsere Frage in Betracht kommenden Hintergrundsbilder ist dasjenige der Retinitis proliferans. Dieses

Krankheitsbild werde ich im folgenden deswegen ausführlicher besprechen, weil ihm meines Erachtens der mitgeteilte Fall anzugliedern ist.

Die Retinitis proliferans wurde von Manz zuerst beschrieben, nachdem ein mit ihr korrespondierender Befund bereits im Jäger'schen Atlas abgebildet war. Manz fand die Sehnervenpapille und ihre Umgebung durch eine weiße, faltige Trübung verdeckt, die parallaktische Verschiebungen aufwies. Er beschrieb das ophthalmoskopische Bild sehr charakteristisch als „Reliefkarte" eines Alpenzuges, dessen Schneeregionen die Kämme der faltigen Neubildung, dessen Tälern die bis zur normalen Netzhautlage heruntersinkenden Vertiefungen zwischen denselben entsprechen, während die Felspartien etwa den zwischen beiden liegenden Abhängen zu vergleichen wären". Manz hielt die Krankheit für ein chronisches Netzhautleiden hyperplastischer Natur. Er gab ihr den Namen „Retinitis proliferans", um den nach seiner Meinung von der Retina ausgehenden entzündlichen Wucherungsprozeß damit zu kennzeichnen.

Die Blutungen, die bei seinen Fällen auftraten, hielt er für choroidealer Herkunft; er sprach ihnen zwar eine gewisse Bedeutung für den Prozeß zu, führte ihn jedoch nicht auf jene Blutungen zurück. Hingegen meinte er, daß die Netzhautwucherung auf einer Veränderung der Centralgefäßwandung beruhen, resp. von ihr ausgehen könne.

Als ätiologisches Moment brachte Manz eine vom Herzen ausgehende Zirkulationsstörung vor, die allerdings höchst auffallenderweise bei seinen Patienten in größerem oder geringerem Maße vorhanden war. Die Prognose stellte er, wenn auch nicht absolut ungünstig, so doch sehr ernst. Therapeutisch empfahl er kleinere Dosen Jodkalium und Blutentziehungen.

Wenige Jahre nach diesen ersten, rein klinischen Mitteilungen fand Manz Gelegenheit, diese durch einen pathologisch-anatomischen Befund zu ergänzen. Durch diesen glaubte er seine Ansicht, daß es sich um eine chronische Retinitis mit von der Innenfläche der Netzhaut ausgehenden Wucherungen handle, bestätigt zu sehen. Leider war der von ihm untersuchte Fall durch eine Netzhautablösung und Katarakt kompliziert worden. Netzhautblutungen fehlten vollkommen. Die bei der klinischen Abhandlung ausgesprochene Vermutung bezgl. des Ausganges der Neubildung von der Centralgefäßwandung wurde durch die anatomische Untersuchung nicht bestätigt; die Gefäßwände waren nämlich völlig normal, „insbesondere war kein Anwachsen der Adventitia, von der die Stromahyperplasie ausgehen könnte, bemerkbar".

Die Querschnitte der Netzhaut wiesen ungleichmäßige Verdickungen der gefalteten Retina auf; einige Schichten fehlten voll-

kommen. Es ließen sich an den meisten Stellen folgende Schichten unterscheiden:

1. die Membrana limitans interna,
2. die Faserschicht (in ihr weder Nervenfaser- noch Ganglienzellen),
3. die innere granulierte Schicht,
4. eine in Zickzacklinien verlaufende innere Körnerschicht von bedeutender Breite,
5. ein wirres Netzgewebe, das sich aus der unter 4. angegebenen Schicht entwickelt, in welches unregelmäßig und nicht besonders zahlreich ovale Kerne und zackige Elemente eingestreut sind;
6. eine ganz ungleich breite Lage, in der die etwas stärkeren longitudinalen Faserzüge einen mehr parallelen Verlaut nehmen, und die nach außen unregelmäßige Auswüchse bildet, in denen Pigmenthäufchen regellos eingelagert sind.

Stäbchen und Zapfen waren nirgends bemerkbar. Der innerste Saum der Retina wurde durch eine scheinbar strukturlose Membran gebildet. Bei Betrachtung mit starker Vergrößerung stellte sich heraus, daß dieser Saum aus zwei Geweben bestand: einer zarten, strukturlosen, innenliegenden Membran war nämlich eine Lage von rhombischen hyalinen Plättchen mit rundlichem Kern aufgelagert.

Das ist kurz zusammengefaßt Manz' Ergebnis der histologischen Untersuchung der Netzhaut.

Anschließend an diesen Befund möchte ich hier die pathologisch-anatomische Untersuchung von Cirincione anführen, weil sie sich — im Gegensatz zu allen anderen Autoren — mit einem Fall von reiner Retinitis proliferans ohne Nebenbefund beschäftigt.

Am vorderen Augapfelsegment — Cornea, Iris und Ciliarkörper — war keine Abnormität vorhanden. An der Retina waren die Veränderungen zu beobachten, die im wesentlichen jeden degenerativen und atrophischen Prozeß der inneren Augenmembrane begleiten.

An der Papille und vor ihr fand sich ein neugebildetes Gewebe, das aus zarten Fibrillen, Inseln runder Elemente und Bündeln fibrösen Gewebes bestand, welch letztere sich mit der Tunica sclerotica der Papillargefäße vereinigten.

Die Retina war vor allem in ihren oberflächlichen Schichten verändert; die Opticusfasern und die innere granulierte Schicht waren durch eine fibröse Masse und stark hypertrophische Stützfasern ersetzt. Die Choroidea war, abgesehen von einer Verdünnung im Bereich der Neubildung, im wesentlichen intakt.

Cirincione kommt zu folgendem Ergebnis:

a) Das Aussehen des Augengrundes bei der Retinitis proliferans ist durch ein neugebildetes fibröses Gewebe bedingt, das die innere Retina-Oberfläche in Gestalt von mehr oder weniger vorspringenden Strängen durchzieht;
b) am stärksten ist die Neubildung in der Opticus-Papille und um die centralen Gefäße und ihre Verästelungen entwickelt;
c) das neugebildete Gewebe ist infraretinal, nimmt die Schicht der Opticusfasern und der Ganglienzellen ein und ist von der inneren Grenzschicht bedeckt;
d) die centralen Gefäße der Papille und der Retina sind hochgradig sklerosiert. Es finden sich neugebildete Gefäße, besonders unter dem fibrösen Gewebe;
e) die Stützfasern der Retina sind hypertrophiert, das Neurilemm ist proliferiert, die Nervenelemente sind atrophisch. Soweit die histologische Feststellung!

Auf die Ansicht, die Cirincione über die Aetiologie der Retinitis proliferans äußert, werde ich noch zurückkommen.

Das klinische Bild, das Manz von der Retinitis proliferans entworfen hat, ist von späteren Autoren z. T. wiederholt, z. T. vervollständigt worden; es hat zu Streitfragen nie Anlaß gegeben. Ebensowenig die Prognose und Therapie.

Was die erste anlangt, so sind von nahezu voller Restitution des Sehvermögens bis zur Phtisis bulbi und völliger Amaurose des betroffenen Auges alle Stadien beobachtet worden.

Therapeutisch ist neben medikamentöser, interner Behandlung in neuester Zeit bei verzweifelten Fällen von Vasquez-Barrière die Unterbindung der Carotis communis auf der erkrankten Seite empfohlen worden. Durch diese Operation soll der Blutdruck im Auge herabgesetzt, die erkrankten Gefäße entlastet und so ein Blutungsrezidiv hintangehalten werden.

Ueber die Aetiologie der Retinitis proliferans ist bis zur Gegenwart viel gestritten worden.

In der Hauptsache stehen sich zwei Gruppen von Autoren gegenüber: die einen sehen die endokulären Blutungen bei der Retinitis proliferans nur als sekundäre, mehr oder weniger nebensächliche Erscheinung an, während der primäre Prozeß eine Erkrankung der Netzhaut sei, die anderen schreiben diesen Blutungen eine die Krankheit beherrschende Rolle zu, und wieder andere geben beide Entstehungsmöglichkeiten zu.

Zu diesen letzteren gehört von Hippel. Er veröffentlichte einen Fall, bei dem er weder eine Blutung, noch ein Residuum einer solchen, wohl aber zweifellos retinitische Vorgänge feststellen konnte. Er kam deshalb mit Rücksicht auf die Beobachtungen, die für eine Entstehung der Wucherung aus Blutungen sprachen, zu dem Resultate, es könne die Bindegewebs-

membran ihren Ursprung sowohl aus Blutungen, wie auch aus primär entzündlichen Vorgängen in der Netzhaut nehmen.

Sein Fall war noch dadurch interessant, daß die Herde nicht in der Papillengegend, sondern in der Peripherie ihren Sitz hatten.

Auch Fünfstück, der die Ursache der intraokulären Blutungen vor allem in Druckschwankungen im Auge suchte, gehört hierher. Nach ihm sind schon ophthalmoskopisch die Fälle, bei denen Blutungen die Hauptrolle spielen, zu unterscheiden von denen, die ohne Blutungen sich abspielen.

Die ersteren sollen sich auszeichnen durch „regellos gelagerte und begrenzte, im ganzen aber rundliche, weißliche Figuren, die in der Mitte am dicksten erscheinen und vom Rande aus vascularisiert werden", oder durch „kolbige oder pilzförmig aufsitzende Massen", die letzteren durch „Bilder von einer gewissen feineren Anordnung mit Zügen, die zum Teil in ihrem Verlaufe innig den Gefäßen folgen".

Den Standpunkt von Manz vertritt Bauholzer insofern, als er in Uebereinstimmung mit diesem als Elemente der Retinaproliferation gewucherte Stützfasern, neugebildetes Bindegewebe und Gefäße fand. Er sah sich veranlaßt, nach einem anderen ätiologischen Moment als dem der Blutungen zu suchen, durch die Tatsache, daß endokuläre Blutungen so häufig, Fälle von Retinitis proliferans dagegen nur so selten auftreten. Er glaubte, dies neue ätiologische Moment in funktionellen Störungen allgemeiner Art gefunden zu haben und wies dabei auf die Erscheinung hin, daß in anderen Körperorganen entzündliche Vorgänge auf Grund von Stauung leicht hyperplasierenden Charakter annehmen können.

Goldzieher spricht die Blutungen, wenn sie vorhanden sein sollten, als Folge der Netzhautproliferation an, die er folgendermaßen charakterisiert:

1. „eine Neubildung von membranähnlicher Bildung proliferiert aus der Membrana limitans interna mit Wucherungen ähnlicher Art längs der Müller'schen Stützfasern, in deren Enden der Ausgangspunkt des Prozesses zu suchen sei.

2. Diese neugebildeten Massen verfallen der hyalinen Degeneration."

Namentlich der Hyalinisierung der Gefäßwände legt er große Bedeutung bei, da sie leicht zu einer die Haemorrhagien erklärenden Brüchigkeit führen könne, die jedoch nicht immer vorhanden sein müsse, da ja Fälle bekannt seien, bei denen trotz mehrjähriger Beobachtung kein Zeichen einer Gefäßerkrankung und keine Blutungen zu konstatieren waren.

Goldzieher unterscheidet neben der eben charakterisierten Form noch zwei andere; nämlich eine Retinitis proliferans, die heilbar sei, im Verlauf einer Lues, und eine solche nach

schweren Traumen im Anschluß an innere Blutungen, wobei eine völlige Wiederherstellung des Sehvermögens nicht zu erwarten sei. Bei dieser letzten Form handele es sich um eine plastische Chorioretinitis.

„Auf exquisit entzündlicher Basis mit ausgeprägten Gefäßveränderungen" entwickelt sich die Krankheit auch nach Fehr's Meinung, während Blutungen durchaus kein veranlassendes Moment gewesen seien. Die Bindegewebs-Neubildung sei direkt aus den in Netzhaut und Glaskörper ausgetretenen Exsudaten hervorgegangen.

Ueberhaupt keine Haemorrhagien zeigten sich bei den Patienten von Goldsmith und Römer. Letzterer, der eine Retinitis proliferans in einem Falle von Glaukom bei Retinitis albuminurica sich entwickeln sah, fand die Bindegewebsneubildung von dem gewucherten adventitiellen Gewebe der Centralgefäße ausgehend. Er fügte hinzu, daß das Hauptmerkmal der echten Retinitis proliferans ihr progressiver Charakter sei.

Daß es sich bei dieser Krankheit um eine Bindegewebsneubildung selbständiger Natur handle, die von der hyperplastischen Adventitia der degenerierten Gefäße ausgehe, hatte vorher schon Wehrli ausgesprochen, der eine weitere Möglichkeit der Entstehung aus dem durch mechanische und chemische Reize in Proliferation geratenen Stützgewebe zugab. Wehrli fand zwar organisierte Blutungen, sah aber, daß diese sich von der Bindegewebsneubildung in ihrer histologischen Zusammensetzung deutlich unterschieden. Während jene nämlich mit noch nicht organisierten, älteren Blutungen in Verbindung standen und Zerfallsprodukte roter Blutkörperchen aufwiesen, war in dieser keine Spur von solchen bemerkbar.

Das Vorhandensein einer chemischen - oder toxischen — Substanz, die ihren Sitz wahrscheinlich im Glaskörper habe, nimmt auch Cirincione an, dessen pathologisch-anatomische Untersuchung ich schon erwähnte. Durch die anatomische Disposition der Papillargefäße zum Glaskörper wirke die Substanz hauptsächlich auf deren Adventitia ein.

Um zu beweisen, daß eine Netzhautproliferation nach Blutinjektionen in den Glaskörper nicht einzutreten brauche, unternahm Cirincione entsprechende Versuche am Kaninchenauge. Obwohl er unter den verschiedensten Bedingungen arbeitete, sah er niemals histologische Veränderungen entstehen, die auf die Blutinjektion zurückzuführen gewesen wären.

Im Gegensatz hierzu konstatierte Pröbsting beim gleichen Experimente an der Netzhaut durch Leukocyteneinwanderung aus den Gefäßen der Umgebung eine Entstehung von echtem Bindegewebe. Außer einer Ablösung der Retina beobachtete er Wucherungen der Stützfasern, deren Ausläufer als echte bindegewebige Stränge in den Glaskörper ausstrahlten und Atrophie der Körner-

schichte, der Stäbchen und Zapfen, der Nervenfaser- und der Ganglienschicht.

Mit Pröbsting komme ich zu den Autoren, die die endokulären Blutungen als Ursache für die Retinitis proliferans ansprechen.

Als erster nahm Leber an, daß sowohl bei traumatischen wie auch bei spontanen Fällen der Wucherungsprozeß als ein Residuum von Blutungen in Netzhaut oder Glaskörper aufzufassen sei. Die Nachbarschaft der Blutungen und der neugebildeten Massen mache die Entstehung der einen aus der anderen sehr wahrscheinlich. Die große Ausdehnung der Bindegewebsmassen könne durch häufige Blutungsnachschübe erklärt werden. Da Leber also den Vorgang nicht für eine Retinitis proliferans in ihrem eigentlichen Sinne hielt, nahm er auch diese Bezeichnung nicht an.

Alexander und Schleich, — letzterer mißt seinen Beobachtungen wohl mit Recht eine besondere Bedeutung bei, weil er Gelegenheit hatte, die Erkrankung von ihrem ersten Stadium bis zu ihrer definitiven Ausbildung zu beobachten —, schließen sich Leber's Meinung völlig an. Schleich führte die Blutungen, die er bei einer Patientin mit der Menstruation im Zusammenhang sah, auf vorübergehende funktionelle Zirkulationsstörungen zurück. Daß nicht eine eigentliche Retinitis vorliege, suchte er durch Anführung der Tatsache zu beweisen, daß nach Resorption der Blutungen sich das Sehvermögen bei einem seiner Fälle in hohem Maße wieder eingestellt habe. Er glaubte also, daß die Retina nur sekundär mitergriffen werde.

Schultze stellte insofern einen neuen Gesichtspunkt auf, als er meinte, es handle sich bei der Bindegewebsneubildung um eine Ablagerung von nicht resorbiertem Blutfibrin. „Diese Blutfibrinmassen sind mit der Netzhaut in feste Verbindung getreten und haben die darunter gelegenen nervösen Teile in der Netzhaut zur Atrophie, die bindegewebigen zur Hypertrophie gebracht und haben sich schließlich selbst in feinfaseriges Narbengewebe umgewandelt."

Schwund der nervösen Elemente der Netzhaut neben Hohlraumbildung und Verdickung der Müller'schen Stützfasern infolge einer Ernährungsstörung der Retina auf Grund einer atheromatösen Gefäßerkrankung beobachtete Denig. Seiner Ueberzeugung nach wird durch diese Netzhautveränderung die Resorption recidivierender Blutungen verhindert und so — vielleicht auf chemotaktischem Wege — die Bindegewebsneubildung veranlaßt.

Eine der Möglichkeiten, die Purtscher zur Erklärung der Aetiologie der Retinitis proliferans annimmt, ist ebenfalls die Erschwerung der Resorption von Blutungen durch unbekannte Ursachen; hierbei sei die Neubildung entweder ein direktes

Umwandlungsprodukt der Haemorrhagien oder das Produkt einer reaktiven Entzündung. Auf der anderen Seite könne die Proliferation auf eine - vielleicht typische Gefäßerkränkung folgen. Bei dieser Form seien die Blutungen nur unwesentliche Begleiterscheinungen.

Schließlich sind seiner Ansicht nach zahlreiche Fälle von Retinitis proliferans auf Vasculitis oder Perivasculitis der Netzhautgefäße zurückzuführen.

Auf eine Alteration der Netzhautgefäße legen auch Axenfeld und Harms großen Wert, letzterer besonders wegen der durch sie hervorgerufenen Zirkulationsstörung. Die dabei auftretenden Blutungen, und zwar vor allem die zwischen Limitans interna retinae und hinterer Grenzmembran des Glaskörpers, veranlaßten die Bindegewebsneubildung.

Eine Antwort auf die Frage, warum nicht bei jeder endokulären Blutung eine Retinitis proliferans entstehe, gibt Parsons, indem er sagt, eine Bindegewebsbildung fehle, wenn die Blutung gering sei, sei jedoch meist vorhanden bei einer stärkeren Blutung in der Nähe der Papille, und wachse proportional der Stärke dieser Blutung.

Blessig und Noiszewski halten ebenfalls die Blutung für den primären Vorgang. Letzterer vertritt, auf klinische Beobachtungen gestützt, die Ansicht, daß durch Blutungen und Exsudatbildung eine partielle Abhebung und fetzenförmige Zerreißung der inneren Netzhautschichten veranlaßt werde, als deren Folge die Retinitis proliferans anzusehen sei.

Im anderen Sinne als die übrigen Autoren macht Casali die Netzhauthaemorrhagien für die Entstehung der Retinitis proliferans verantwortlich. Es erzeuge nämlich das am Gefäß hängende Blutgerinnsel reaktive Entzündung der Gefäßwandung; durch diese komme es zu Neubildung von Bindegewebe. Die Proliferation des Stützgewebes sei nur eine Sekundärerscheinung.

Schließlich sahen Rothmund und Eversbusch, die ein Urteil über die Aetiologie der Retinitis proliferans nicht abgeben, bei zwei Fällen neben den Bindegewebssprossungen frische und alte retinale Blutungen auf beiden Augen.

Die endokulären Blutungen, welche Veranlassung zur Bildung von vorgelagertem Bindegewebe geben, können verschiedener Provenienz sein. Sie können zurückgeführt werden auf Veränderungen der Gefäße, Brüchigkeit derselben und allgemeine Anomalien, die mit Veränderung der Gefäßwände einhergehen, oder sie können traumatischer Natur sein.

So fanden Herzleiden bei ihren Fällen Manz, Pröbsting, Schleich und Vasquez-Barrière, Arteriosclerose Scholtz und Harms. Einige Autoren bringen die Erkrankung mit der Menstruation in Beziehung - - so sah Fehr bei seiner bleichsüchtigen Patientin unregelmäßige profuse Menses auftreten — andere

mit der Haemophilie. Blessig's Patient hatte häufiges Nasenbluten. An chronischer Nephritis litten die Patienten von Pröbsting, Römer und Wehrli, die der beiden letzteren waren gleichzeitig an Glaukom erkrankt. Bergmeister sah bei seinem Fall harnsaure Diathese, Martinet chronische Bright'sche Krankheit und Diabetes mellitus, Leber, der auf einen von Makenzie früher beschriebenen ähnlichen Fall hinwies, Oxalurie, Goldzieher und von der Laan stellten in mehreren Fällen Lues fest; Malaria hatten die Patienten von Schultze, Cirincione und Tornabene durchgemacht. Trantas' Patient war früher an Lepra erkrankt, der von Kossobudski hatte eine Phosphorvergiftung erlitten, Herfort suchte seinen Fall mit Tuberkulose, und Guilbaud mit einer seit 5 Monaten bestehenden Schwangerschaft in Beziehung zu bringen.

Aus der großen Verschiedenheit dieser konstitutionellen Erkrankungen ergibt sich von selbst, daß es unmöglich ist, einer bestimmten Gruppe von ihnen einen ausschlaggebenden Einfluß auf die Retinitis proliferans zuzuschreiben.

In unserem Falle dürfte die Ursache der supponierten Blutung eher im traumatischen Moment zu suchen sein, wie es sich bei dem Geburtsakt ergibt.

Ueber solche Haemorrhagien intra partum äußert sich von Sicherer. Er fand unter 200 Kindern 42 mal Blutungen teils in der Retina, teils im Sehnerven; in einem Fall sah er das ganze Auge blutgefüllt. Die Blutungen lokalisierten sich zumeist in der Gegend des hinteren Poles, sich mehr oder weniger weit nach der Peripherie ausbreitend. Sehr häufig waren sie längs des Verlaufes großer Gefäßstämme zu bemerken. Die Quantität der Haemorrhagien am Fundus erwies sich als sehr verschieden, von der größten Ausbreitung bis zu vereinzelten Flecken in der Nähe der Papille oder der Macula. Nicht selten traten die Blutungen auf der Papille selbst so stark auf, daß ihre Grenzen nicht mehr deutlich zu erkennen waren. Größere Bluttungen sitzen nach Naumoff und v. Hippel in der Nervenfaserschicht und Ganglienzellenschicht. Die Blutungen in der Macula beschränkten sich auf die innere Körnerschicht. Die Resorption der Blutungen ging außerordentlich rasch vonstatten. Selbst bei ausgedehntesten Blutungen fand von Sicherer nur in ganz vereinzelten Fällen noch am 6. Tage nach der Geburt wenige Residuen. Irgendwelche Herde, wie sie nach Netzhautblutungen bei Erwachsenen resultieren, konnte er nicht feststellen.

Was die Bedeutung der Netzhautblutungen anlangt, so schließt sich von Sicherer der Ansicht von Naumoff und v. Hippel an; nach diesen sind nämlich kleinere Blutungen, namentlich peripher, ohne Belang, größere, tiefer gelegene, besonders im maculären Bezirk, nicht ohne Folgen für das centrale Sehen, und zwar durch Laesion der feinsten Retina-Elemente.

Anmerkung: Die Frage der anatomisch-histologischen Basis der Amblyopie steht noch zur Diskussion. Auf der einen Seite wird angenommen — unter Negierung jeder anatomischen Grundlage — daß die Schwachsichtigkeit meistens auf eine Amblyopia ex anopsia zurückzuführen sei, auf der anderen Seite sucht man z. T. zur Erklärung der Amblyopie nachzuweisen, daß das histologische Bild der Macula bis zu einem gewissen Grade mit dem der Peripherie übereinstimme, z. T. nimmt man eine gröbere Verletzung der Maculagegend an.

Diese soll vielfach durch Blutungen während der Geburt veranlaßt werden. Naumoff und v. Hippel betonen ausdrücklich, daß diese Blutungen Veränderungen an der Macula hervorzubringen imstande sind, die eine später vorhandene Schwachsichtigkeit auch ohne ophthalmoskopischen Befund zu erklären vermögen. Dem widerspricht Uthoff, indem er sagt, daß gerade der stets fehlende ophthalmoskopische Befund ein Beweis gegen solche Auffassung sei.

Lohmann, der die von Mauthner vertretene Ansicht, der Grund der Amblyopie sei in einer Veränderung im Innern der Retinalzapfen zu suchen, bekämpft, kommt zu dem Ergebnis, daß entweder die Zapfen räumlich getrennter stehen und nicht das von der Peripherie der Netzhaut abweichende gedrängtere Stehen in der Netzhautmitte aufweisen, oder daß die Nervenleitung der normalstehenden Zapfen eine weniger gesonderte ist.

In einer Arbeit über das abweichende Verhalten der lokalen Verschmelzungsfrequenz auf der Retina bei der Amblyopia congenita zieht Lohmann den Schluß, „daß sich in der Netzhautmitte des amblyopischen Auges ein anatomisches Verhalten findet, welches nur insoweit mit jenem in der Peripherie des sehsüchtigen Auges übereinstimmt, wie auch hier eine größere Isolation der einzelnen Elemente sich findet."

Als Grund für die Haemorrhagien intra partum führt Sidler-Hughenin in erster Linie die Steigerung des intrakraniellen Druckes durch äußerliche Einwirkung an. Dadurch werde Gehirnflüssigkeit in den Sehnerven gepreßt und durch Drucksteigerung im Zwischenscheidenraum käme es zu einer Lymphstauung im Sehnervenstamm, und dadurch wieder zu einer Kompression der Centralgefäße; andererseits könne durch Zangendruck von der Seite her der Inhalt der Orbita verringert werden, und daraus wegen mangelhaften venösen Abflusses und Behinderung der Lymphcirkulation des vorderen Bulbusabschnittes eine Cirkulationsstörung resultieren.

Zusammenfassend glaube ich den Schluß ziehen zu dürfen, daß markhaltige Nervenfasern und Avulsio nervi optici für unseren Fall ausgeschlossen werden können. Die letztere Anomalie wenigstens soweit, wie in ihr nur ein reines Bild zu Tage tritt; natürlich können dadurch, daß Blutungen sich organisieren und das Ausreißungsloch des Opticus ausfüllen, Bilder entstehen, die dem unsrigen analog wären, in Wirklichkeit aber nur spezielle Formen bezw. ähnliche Gebilde sind, wie die Retinitis proliferans. Bezüglich unseres Falles glaube ich annehmen zu dürfen, daß es sich um eine während des Geburtsaktes entstandene Blutung in Opticusscheide und Papille unter Zertrümmerung des Nerveneintrittes handelt mit nachfolgender Organisation und Narbenbildung der Extravasate.

Zum Schlusse möchte ich mir gestatten, Herrn Geheimrat Professor Dr. Eversbusch für die Ueberlassung des Falles und Herrn Privatdozenten Dr. Lohmann, Oberarzt der Klinik, für die überaus liebenswürdige Unterstützung bei der Bearbeitung desselben meinen verbindlichsten Dank auszusprechen.

Literatur.

1. Alexander, Retinitis proliferans. Deutsche med. Wochenschrift. 1881.
2. Aschmann, Beitrag zur Lehre von den Wunden der Sehnerven. In.-Diss. Kiel 1884.
3. Axenfeld, Netzhautruptur bei einem Fall v. Bindegewebsneubildg. im Glaskörper u. Retina (Retinitis prolif.) Arch. f. Aughk. 1893.
4. Banholzer, Zur pathol. Anatomie u. Pathogenese der Retinitis proliferans (Manz) Arch. f. Aughk. 1892.
5. Bergmeister, Ueber das Vorkommen von Störungen des Sehorgans bei gewissen Stickstoffanomalien, spez. bei harnsaurer Diathese. Wiener med. Wochenschr. 1895, 42, 43.
6. Birch-Hirschfeld, Beitr. z. Kenntnis d. direkten Verletzungen des Sehnerven. Klin. Monatsbl. f. Aughk. 1902, p. 377.
7. Derselbe, Die Krankheiten d. Orbita. Graefe-Saemisch, II. Teil, IX. Band, XIII. Kap., p. 197.
8. Blascheck, 4 Fälle bemerkenswerter Anordnung v. markhalt. Nervenfasern. Zeitschr. f. Aughk. 1903, p. 428.
9. Blessig, Zur Casuistik und Aetiologie der praeretinalen Bindegewebsbildg. (Retinitis proliferans). Klin. Monatsbl. f. Aughk. 1893, p. 202.
10. Casali, Contributio alla casuistica e all' eziologia della retinite proliferante. Annali di Ottalmol. XXXV, p. 191, (Cit. n. Nagel 1907).
11. Caspar, 2 Fälle v. Verletzung d. Sehnerven. Arch. f. Aughk. 1900, p. 188.
12. Cirincione, Anatomische Untersuchungen über Retinit. prolif. Festschrift Hirschberg 1905.
13. Denig, Anatomischer Befund bei spontan entstandener Bindegewebsneubildung im Glaskörper (sogen. Retinitis proliferans) Arch. f. Augenhkde. 1895, p. 312.
14. Eversbusch, Casuistische Mitteilungen aus d. Münch. Univ. Augenkl. Klin. Monatsbl. 1884, p. 87.
15. Derselbe, Eine neue Form von Missbildung der Papilla nervi optici. Klin. Monatsbl. 1885.
16. Fehr, Zur Kenntnis der Retinitis proliferans. Centralbl. für prakt. Aughkde. 1900, p. 193.
17. Fuchs, Beitrag z. d. angeborenen Anomalien d. Sehnerven. Graefe's Arch. 28, 1, p. 160.
18. Fünfstück, Ueber d. Entstehung d. Retin. prolif. In.-Diss. Freiburg 1897.
19. Gehl, Ein Fall v. Verletzung d. Sehnerven. In.-Diss, Kiel 1888.
20. Genth, Ein weiterer Fall v. Ausreissung d. Sehnerven mit mehrjähriger Beobachtung. Arch. f. Aughk. 1903, p. 97.
21. Gilbert, Ueber markhaltige Nervenfasern der Papilla nervi optici. Klin. Monatsbl. f. Augh. 1904, II.
22. Goldsmith, Retinitis prolifer. Ophth. Review, p. 356 (Cit. n. Nagel 1904).
23. Goldzieher, Beiträge zur Pathologie d. orbitalen Schussverletzungen. Zeitschr. f. Augh. 1901, p. 277.
24. Derselbe, Zur Pathologie der Retin. prolif. Wien. med. Wochenschr. 1893, 1.
25. Derselbe, Beiträge zur Pathologie d. Retinit. prolif. Sitzung d. XI. internationalen Congresses Rom (Cit. n. Arch. f. Aughkde. 1894).
26. Derselbe, Ueber die Retin. prolif. Verhdlgn. d. 25. Vers. d. ophth. Ges. Heidelberg 1896.
27. Guilbaud, La rétinite proliférante, Thèse pour le doct. en méd. Paris, Steinheil 1907.

28. Harms, Ueber retinitische Bindegewebsneubildung. Verh. d. 34. Vers. d. Opht. Ges. Heidelberg (cit. n. Kl. Mon. 1907).
29. Derselbe, Ueber Retin. prolif. Sitzg. d. med. naturw. Vereins Tübingen. Münch. med. Wochenschr. 1909, Nr. 34.
30. Herford, Retinitis proliferans tuberkulöser Natur. Berl. ophth. Ges. (cit. n. Monatsbl. f. Augh. 1907, p. 576).
31. Hesse, Ein Fall von teilweiser Ausreissung des Sehnerven. Zeitschr. f. Aughkde. 1907. p. 45.
32. v. Hippel. Ein Fall von Retinitis prolif. Kl. Monatsbl. f. Aughkde. 1892.
33. Derselbe, Pathalogisch-anatomische Befunde am Auge des Neugeborenen, Arch. f. Ophth. 1898.
34. Hirschberg, Das Auge und der Revolver. Berl. klin. Wochenschr. 1891.
35. Köhler, Zur Casuistik der Verletzungen des Sehnerven innerh. d. Orbita. Berl. klin. Wochenschr. 1888.
36. Kossobudski, Membranöse Gebilde im Glaskörper. Westnik. Ophth. XVI, p. 145 (cit. n. Nagel 1891, p. 437).
37. v. d. Laan, 5 Fälle von Retinitis prolif. Lissabon 1881 (cit. n. Hirschberg, Centralbl. 1881, p. 150).
38. Leber, Spontane Bindegewebebildung in d. Netzhaut und im Glaskörper. Graefe—Saemisch' Lehrbuch 1877, V, 2. p. 665.
39. Lister. Angioid streaks of the retina, Ophth. review. p. 151 (cit. nach Nagel Jahrbuch 1904).
40. Lohmann, Untersuchungen über Adaptation und ihre Bedeutung für Erkrankungen des Augenhintergrundes. Graefe's Archiv 1907, 1, p. 365.
41. Derselbe, Ueber die lokalen Unterschiede der Verschmelzungsfrequenz auf der Retina und ihr abweichendes Verhalten bei der Amblyopia congenita. Graefe!s Archiv 1908, p. 395.
42. Manz, Retinitis proliferans. Graefe's Archiv 1876.
43. Derselbe, Anat. Untersuchungen eines mit Ret. prol. behafteten Auges. Graefe's Archiv 1880.
44. Martinet, Fall von Retinitis proliferans. Deutsche med. Wochenschr. 1891 p. 329.
45. Mayerweg. Ueber markhaltige Nervenfasern in der Retina. Archiv für Aughkde. 1903, p. 122.
46. Naumoff, Ueber einige pathol.-anat. Veränderungen im Augengrund d. neugeborenen Kinder. Arch. f. Ophth. 1890.
47. Nicolai, Ueber Schläfenschüsse mit Beteiligung des Sehorgans. Archiv f. Aughkde. 1902, p. 277.
48. Noiszewski, Ruptura retinae und Retinitis prolif. Postep. okulist. Nr. 12. (cit. n. Nagel 1904.)
49. Nürnberger, 3 Fälle von Schussverletzung des Sehnerven. In.-Dissert. Kiel 1894.
50. Pagenstecher, Zur Casuistik d. Augenverletzungen. Arch. f. Aughk. 1879.
51. Parsons, The healing of wounds of the retina, choroid and sclera, with some remarks on the pathology of „Retinitis prolif". Opht. Hospit. Reports XV, Part III, p. 215 (cit. n. Nagel 1904).
52. Praun, Verletzungen des Auges. Wiesbaden 1899.
53. Pröbsting, Ein Fall von Retinitis prolif. Klin. Monatsbl. 1890.
54. Derselbe. Ueber Blutinjektionen in den Glaskörper. Graefe's Arch. 1892.
55. Purtscher, Beitrag zur Kenntnis der spontanen Bindegewebsneubildung in Netzhaut und Glaskörper (Retinitis prolif.) Archiv f. Aughkde. 1896. Festschrift Schnabel.
56. v. Recklinghausen, Markige Hypertrophie der Nervenfasern in der Netzhaut. Virchow Archiv XXX.
57. Römer, Verkalkung der Retina bei chron. Nephritis, zugleich ein Beitrag zur pathol. Anatomie des Glaukoms u. d. Retinitis prolif. Graefe's Archiv 1901, p. 514.
58. Rothmund-Eversbusch, Mitteilungen aus der Univers.-Augenklinik München 1882, I, p. 334.

59. Salzmann, Ausreissung des Sehnerven, Zeitschr. f. Aughkde. 1903, p. 500.
60. Scheidemann, Augenverletzungen durch Schläfenschüsse. Centralblatt f. Aughkde. 1893.
61. Schilling, Ein Beitrag zur Pathologie der Gefässanomalien u. Streifenbildungen in der Retina. Archiv f. Aughkde. 1901, p. 21.
62. Schleich, Ein Beitrag zur Entstehung d. Retinitis proliferans. Klin. Monatsbl. 1890.
63. Schliephake, Ueber Verletzungen des Nervus opticus innerh. d. Orbita. In.-Diss. Giessen 1888.
64. Schmid, Ueber direkte Verletzungen des Opticus durch Querschüsse der Orbita. In.-Diss. Tübingen 1898.
65. Scholtz, Ueber die Ursachen der Bindegewebeproliferationen der Netzhaut und des Glaskörpers. Ungar. Beitr. z. Aughkde. 1895, II, p. 427.
66. Schultze, Beitrag zur Entstehung d. sogen. Retinitis prolif. Archiv. f. Aughkde. 1892.
67. Shoemaker, Opaque nerve fibres. Ophth. Record. p. 302 (cit. n. Nagel 1909. p. 258).
68. v. Sicherer, Ophthalmoskopische Untersuchung Neugeborener. Verh. d. ophth. Ges. Heidelberg. 1907.
69. Sidler-Hughenin, Beiträge zur Kenntnis der Geburtsverletzungen des Auges. Korrespondenzblatt f. Schweizer Aerzte 1903.
70. Talmud, Fall von Retinitis proliferans. In.-Diss. München 1890.
71. Tornabene, Un caso di retinite proliferante da infezione palustre. Arch. di Ottalm. VI, p. 235 (cit. n. Nagel 1901, p. 427).
72. Trantas, Lésions ophthalmoscopiques chez les lépreux. Ophth. Klinik p. 169 (cit. n. Nagel 1901, p. 430).
73. Treitel, Verletzung des Nervus opticus in der Orbita bei intaktem Bulbus mit vollkommenem Verlust des Sehvermögens. Arch. f. Aughkde. 1881, p. 464.
74. Uthoff, Diskussionsbemerkung zu v. Sicherer (cf. Nr. 65) Verh. d. ophth. Ges. Heidelberg 1907.
75. Vasquez-Barrière, Ueber die Ligatur der Carotis communis bei schweren Fällen intraokulärer Blutungen, nebst pathol.-anat. Beitrag zur Retinitis proliferans. Klin. Monatsbl. f. Augenhkde. 1908.
76. Vialet, Hémorrhagies rétiniennes chez un hémophile héréditaire. Recueuil d'Ophth. p. 321 (cit. n. Nagel 1896).
77. Wehrli, Glaukom nach Neuroretinitis albuminurica (und Neuro-Retinitis proliferans). Arch. f. Aughkde. 1898, p. 143.

Lebenslauf.

Verfasser dieser Arbeit, Ernst Windesheim, ist geboren am 1. August 1889 in Erfurt. Dort besuchte er neun Jahre lang das humanistische Gymnasium. Nachdem er Ostern 1907 dessen Reifezeugnis erlangt hatte, bezog er die Universitäten München und Freiburg. Daselbst bestand er die ärztliche Vorprüfung. Dem klinischen Studium widmete er sich an den Universitäten Berlin und München. Das Staatsexamen vollendete er in München am 21. April 1912.

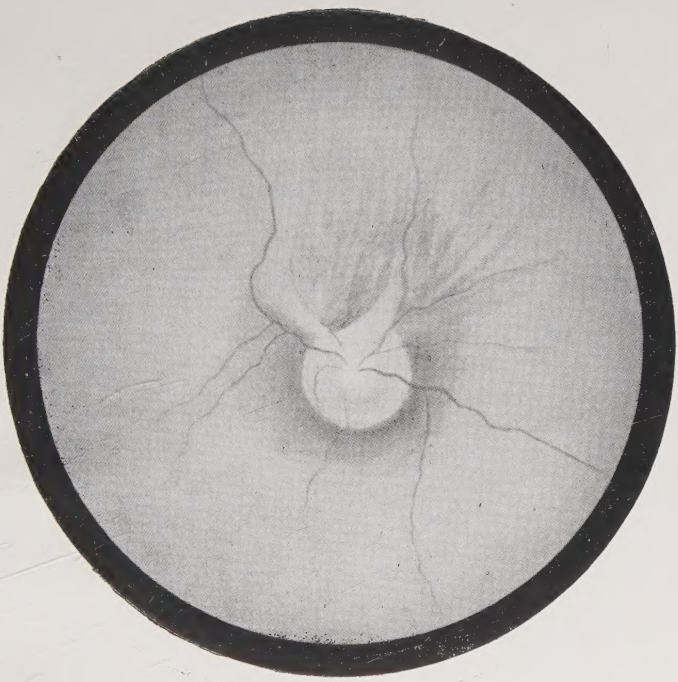

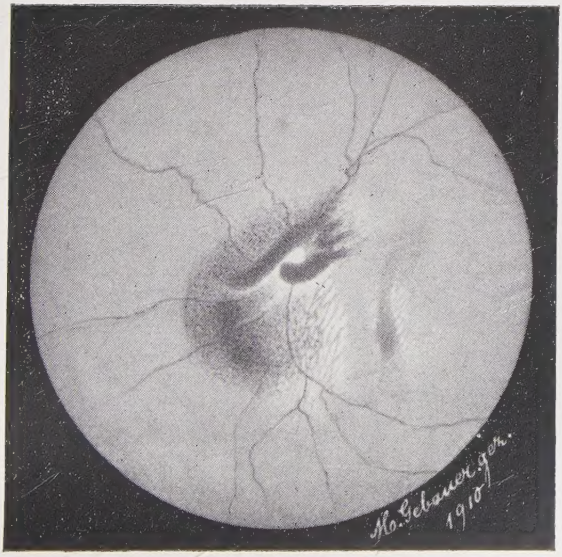
Mo. Gebauer, gen.
1910